Diploma Santé la prépa médecine

Révisions :

UNIVERSITÉ PARIS EST CRETEIL
2025 - 2026

# Circulation et respiration - Anatomie

## Fiche de cours N°8

## Principales artères du corps

PLAN


I. Principales artères

II. Principales artères du membre supérieur

III. Principales artères du membre inférieur

IV. Principales veines tronc-membres


**Légendes**

Notion nouvelle cette année

Notion hors programme

Notion déjà tombée au concours

Astuces et méthodes

| *I. Principales artères* | Portions de l'aorte | | |
|---|---|---|---|
| **Aorte** | • Le sang artériel éjecté dans l'aorte (circulation **systémique**), se distribue aux artères **coronaires** et celles qui apportent l'**oxygène** et les **nutriments** aux cellules | | |
| | **Portion ascendante** | • Oblique en **haut** et à **droite**<br>• Présente à son origine **3 dilatations** en regard des valvules semi-lunaires (sinus aortiques)<br>• Naissance des artères **coronaires** au niveau des sinus **antéro-droit** et **antéro-gauche**<br>• Se termine en regard de la **1ère** articulation **chondro-sternale gauche**<br>• Se poursuit par l'**arc** (crosse) **aortique** | |
| | **Arc aortique** | • Portion **horizontale**<br>• Dirigée vers l'**arrière** et la **gauche**<br>• Se projette en regard de **T4**<br>• Se poursuit par **l'aorte thoracique descendante** le long de la colonne vertébrale | |
| | **Aorte descendante** | • Traverse le diaphragme en regard de **T12**<br>• Se poursuit avec **l'aorte abdominale** dans la région rétropéritonéale médiane | |
| | **Aorte abdominale** | • Donne des vaisseaux **rétropéritonéaux** et **intrapéritonéaux**<br>• La terminaison se fait en regard de **L4** (se projette au niveau de l'ombilic)<br>• Donne : | • Artère **iliaque commune gauche**<br>• Artère **iliaque commune droite**<br>• Artère **sacrale médiane** (*inconstante*) |
| | 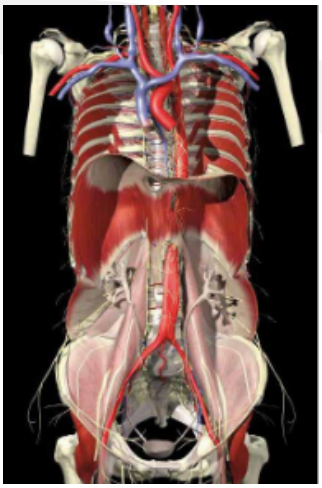 | | |

| *I. Principales artères* | **Portions de l'aorte** |
|---|---|
| **Schéma** | 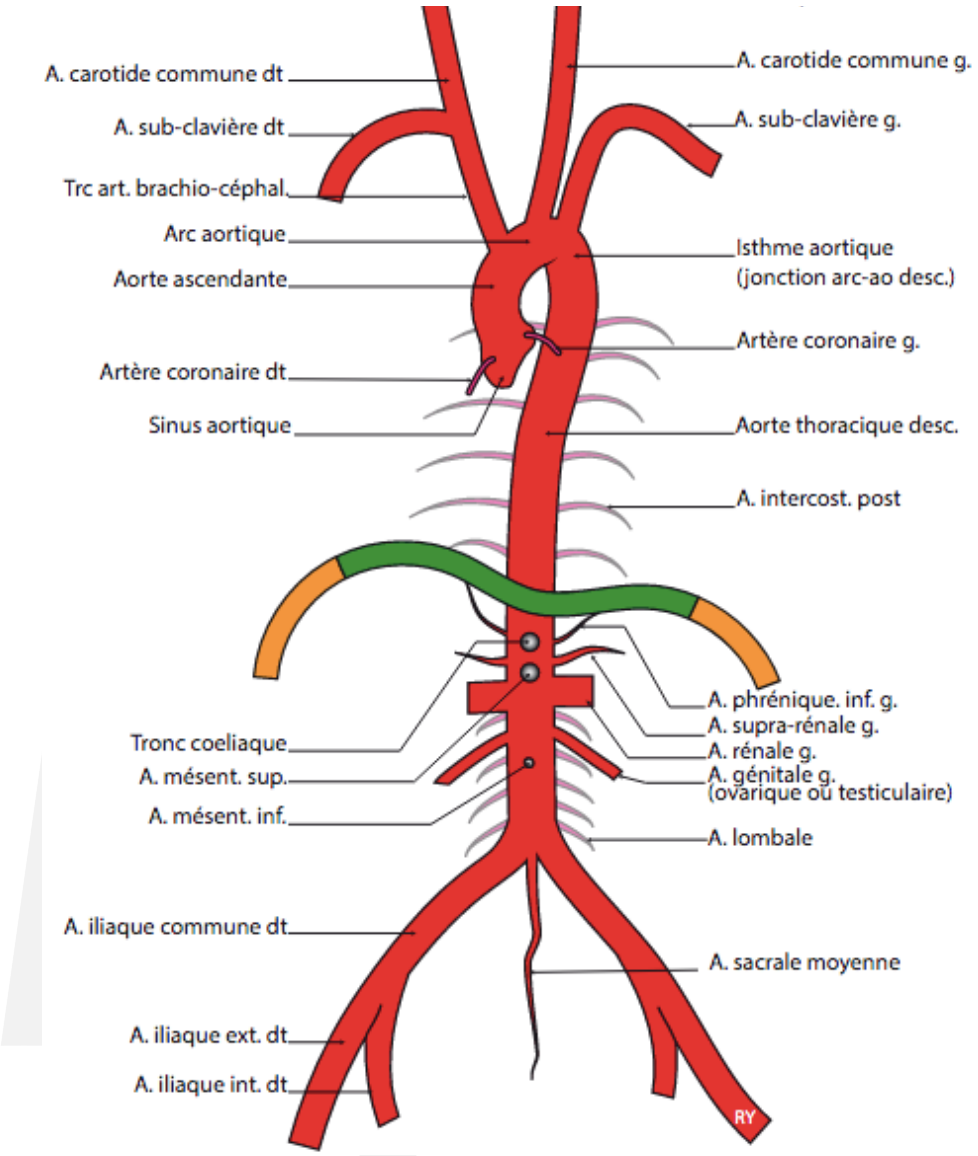 |

| *I. Principales artères* | **Branches de l'aorte** |
|---|---|
| **Aorte ascendante et arc aortique** | • Artères coronaires<br>• Tronc artériel brachiocéphalique<br>• Artère carotide commune gauche<br>• Artère subclavière gauche |
| **Tronc artériel brachio-céphalique** | • Les artères carotide commune droite et subclavière droite |
| **Artères carotides communes** | • Une artère carotide interne destinée au cerveau et à l'œil<br>• Une artère carotide externe pour la face |
| **Artères subclavières :** | • Vascularisent le membre supérieur et le cerveau par l'intermédiaire de l'artère vertébrale<br>• L'artère vertébrale forme le polygone de Willis avec les artères carotides internes |
| **Schéma** | 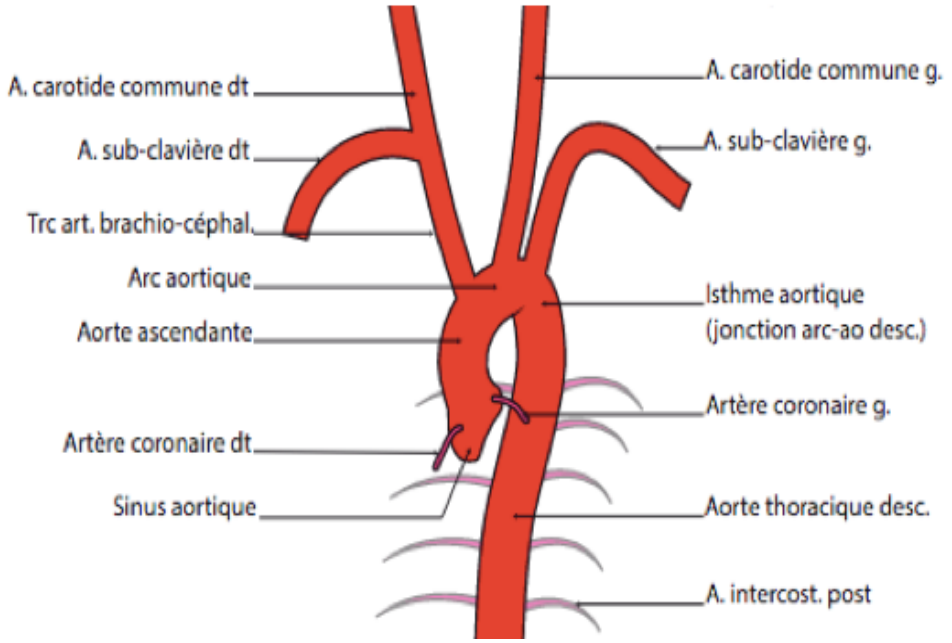 |

| ***I. Principales artères*** | **Branches de l'aorte (suite)** | |
|---|---|---|
| **Aorte thoracique descendante donne :** | • Artères **bronchiques**<br>• Artères **œsophagiennes**<br>• Artères **intercostales postérieures** (*pour les 8 à 9 derniers espaces intercostaux*) | • S'anastomosent avec des artères **intercostales antérieures** provenant de l'artère **thoracique interne** (branche de l'artère **subclavière**)<br><br>• La vascularisation des **trois premiers espaces intercostaux** provient en général de branches naissant de l'artère **subclavière** |
| **Schéma** | 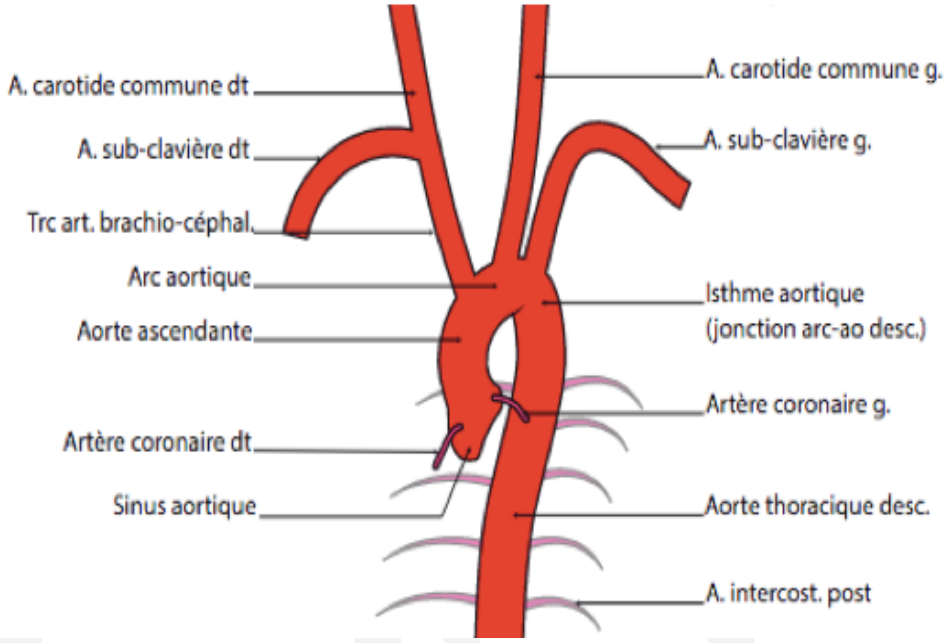 | |

| ***I. Principales artères*** | **Branches de l'aorte (suite)** | |
|---|---|---|
| **Aorte abdominale donne :** | • Branches **pariétales** : | • 5 artères **lombaires**<br>• 1 artère **phrénique** ou diaphragmatique inférieure |
| | • Branches viscérales **impaires** et **médianes** (3 artères digestives passant par les mésos péritonéaux) : | • Tronc **cœliaque** (T12)<br>• Artère **mésentérique supérieure** (T12-L1)<br>• Artère **mésentérique inférieure** (L3) |
| | • Branches viscérales **paires** et **latérales** : | • Artère **supra-rénales** moyennes<br>• Artères **rénales** (L1)<br>• Artères **génitales** (L1-L3) |
| | • Branches **terminales** : | • Artère **sacrale médiane**<br>• Artères **iliaques communes** droite et gauche (se divisant en artères iliaques **externe** et **interne**) |
| **Schéma** | 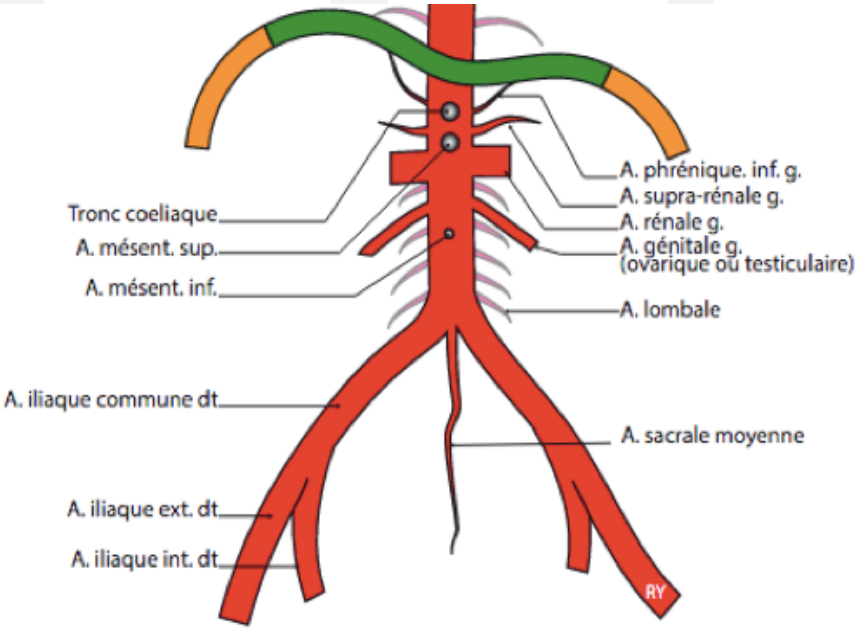 | |

| *I. Principales artères* | **Branches des artères iliaques** |
|---|---|
| **Schéma** | 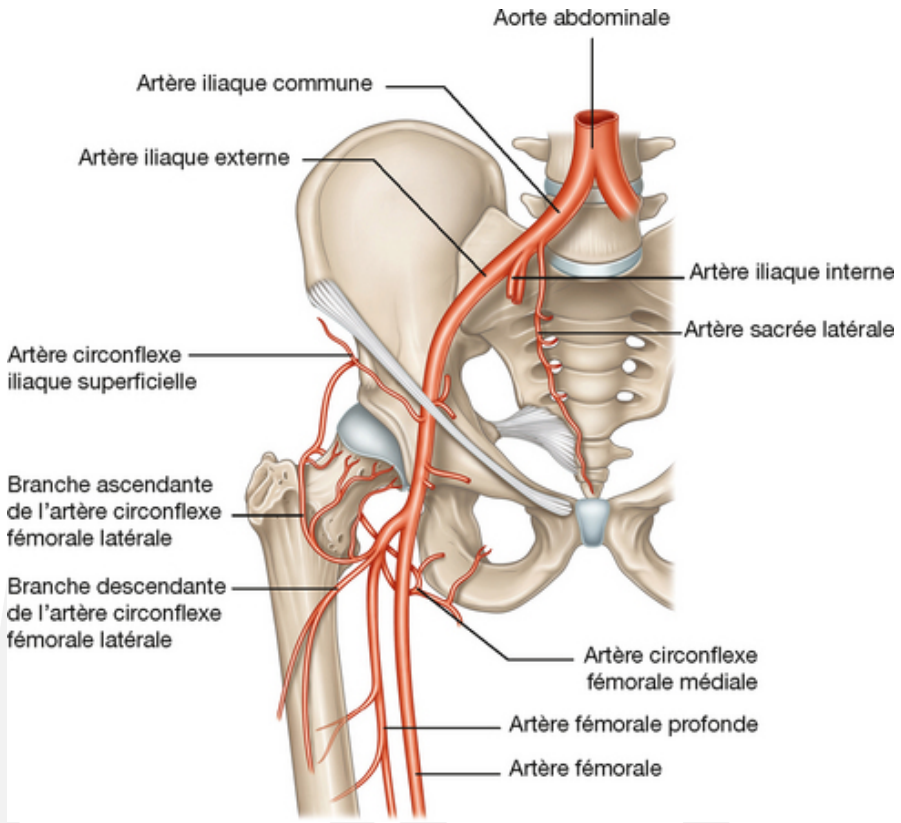 |

| *I. Principales artères* | **Coupes à connaître** |
|---|---|
| **Coupe thoracique** | 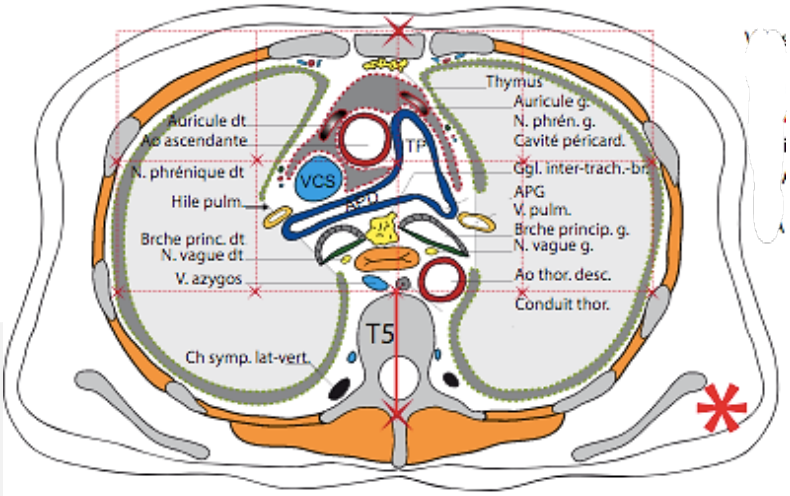 |
| **Coupe abdominale** | 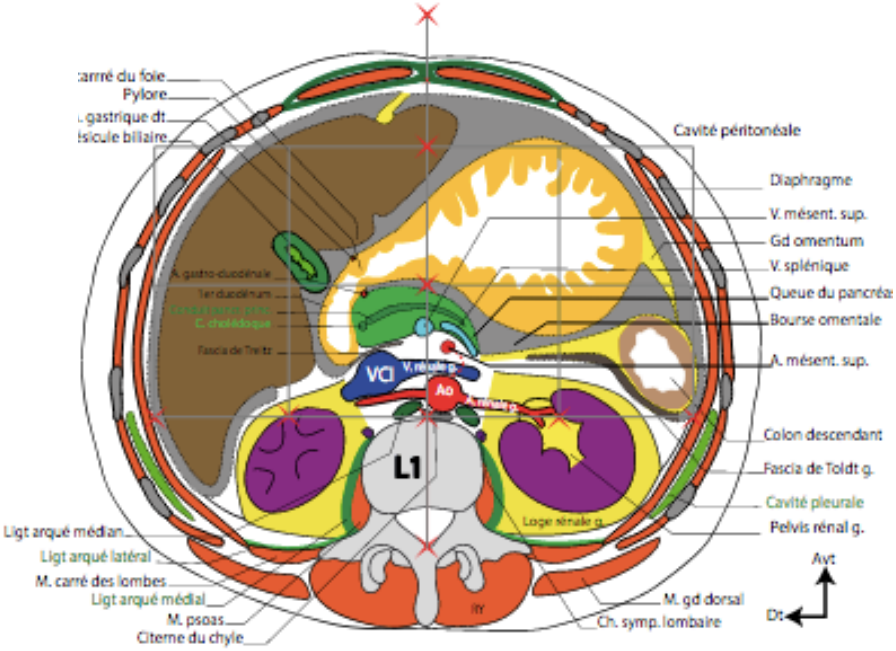 |

| *I. Principales artères* | **Schémas à connaître** |
|---|---|
| **Vues antérieure et latérale du médiastin** | 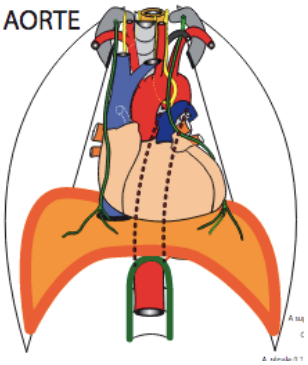  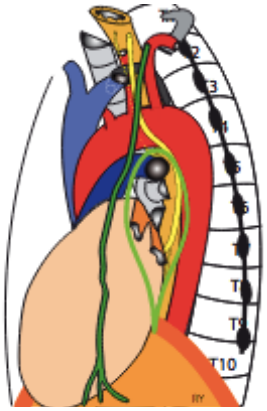  |
| **Vue postérieure du médiastin** | 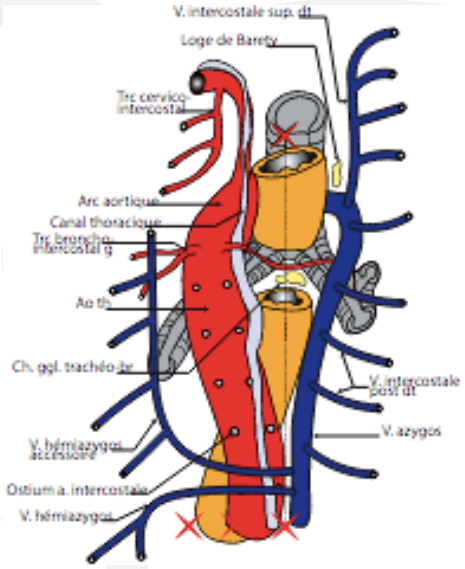  |
| **Vue antérieure de la région rétro-péritonéale** | 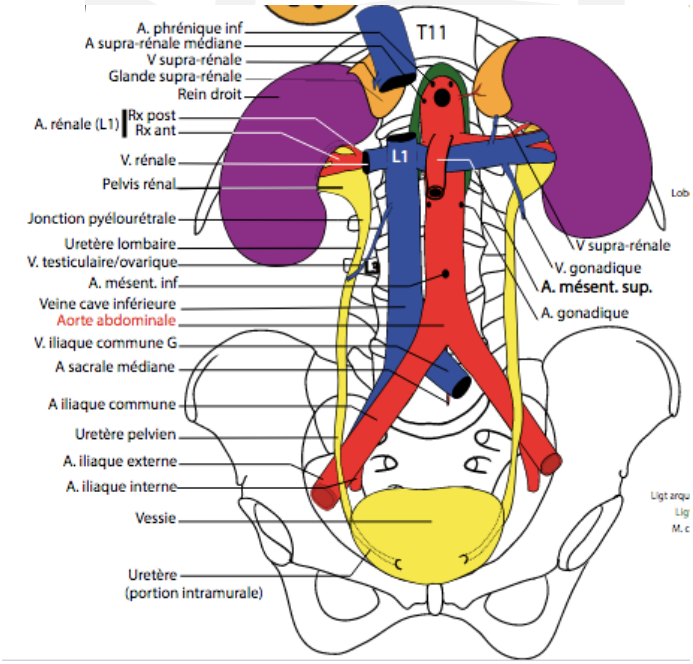  |

| ***II. Artères du membre supérieur*** | **Généralités** | |
|---|---|---|
| **Artère axillaire** | • Artère principale de la région **axillaire**<br>• Fait suite à l'artère **subclavière** au bord **inférieur** de la clavicule<br>• Passe sous le milieu de la clavicule | |
| | • Se poursuit par l'artère **brachiale** en dessous du bord inférieur du muscle **petit pectoral** | 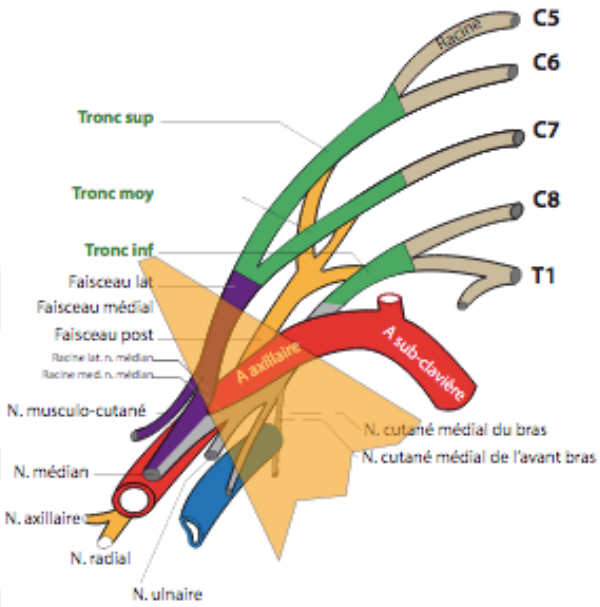 |
| | 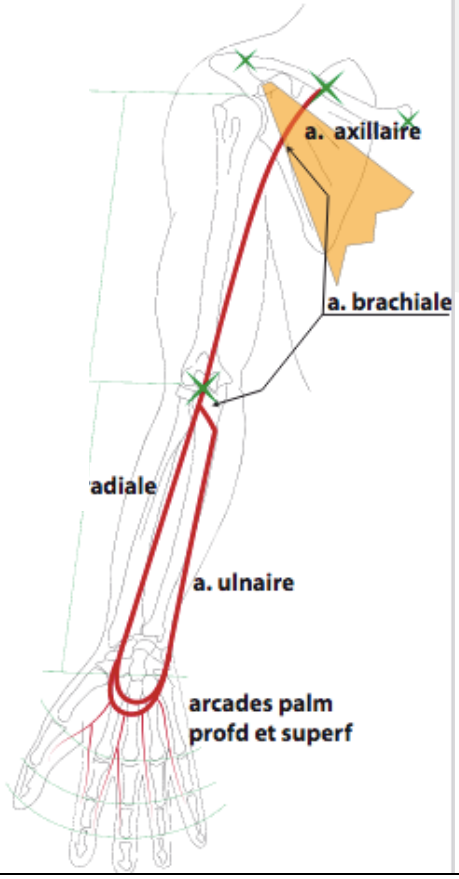 | |

| ***II. Artères du membre supérieur*** | **Généralités (suite)** | |
|---|---|---|
| **Artère brachiale** | • Artère principale du **bras**<br>• Fait suite à l'artère **axillaire** et se termine en artère **radiale** et artère **ulnaire**<br>• Dans la région **antéro-médiale** du bras | • Trajet **rectiligne**<br>• Traverse le sillon **bicipital**<br>• S'incline **latéralement** jusqu'à la région **antérieure** du coude |
| **Artère radiale** | • Une des deux artères principales de l'avant-bras<br>• Se termine au niveau de la **paume** de main<br>• Forme une **arcade palmaire** | 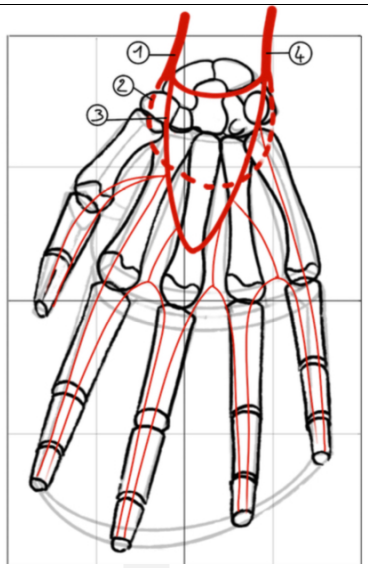 |
| **Artère ulnaire** | • Une des artères principales de l'**avant-bras**<br>• Se termine dans la **paume** de main<br>• Forme l'origine **médiale** de l'arcade palmaire **superficielle**<br>• Se projette sur une ligne allant de l'épicondyle **médial** et l'os **pisiforme** | |

| *III. Artères du membre inférieur* | **Artère fémorale** |
|---|---|
| **Schéma** | 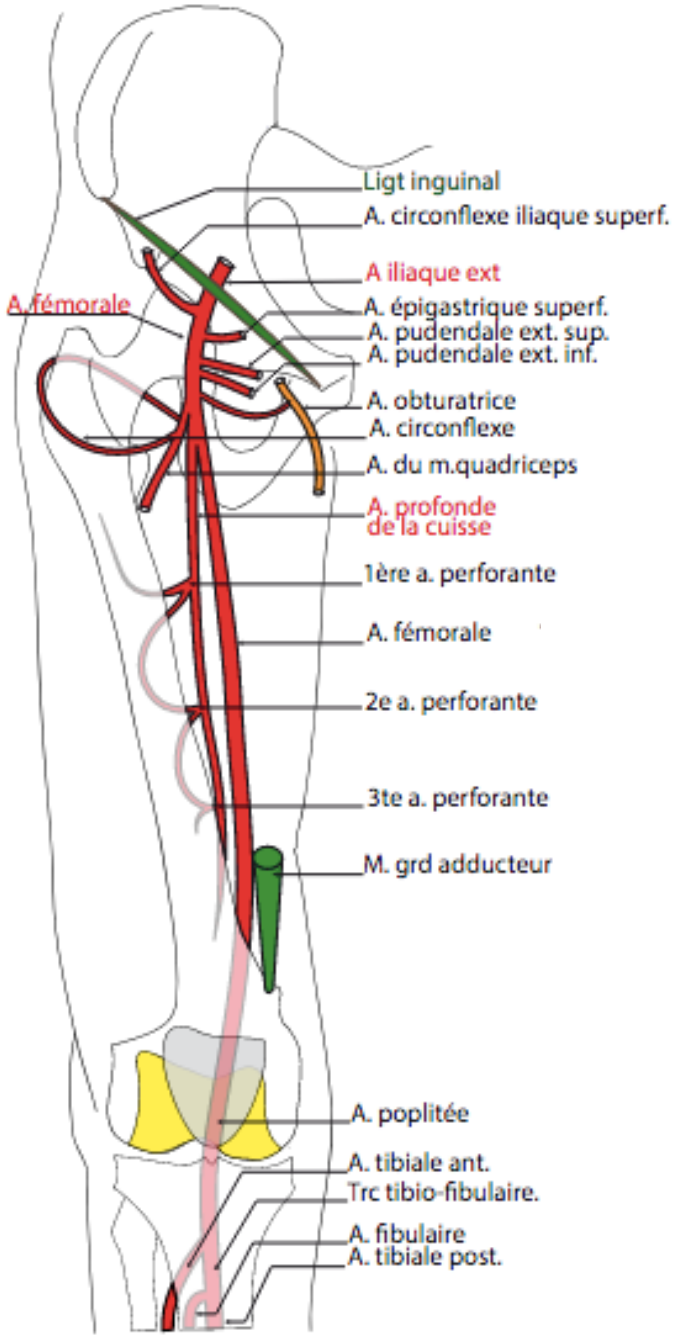  |

| ***III. Principales artères du membre inférieur*** | **Artère poplitée** |
|---|---|
| **Schéma** | 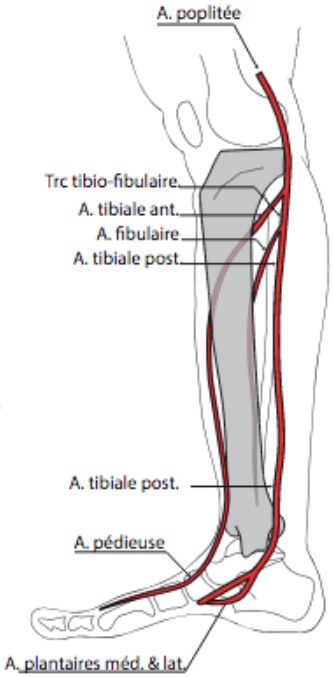 |
| **Zones de palpation artérielle** | 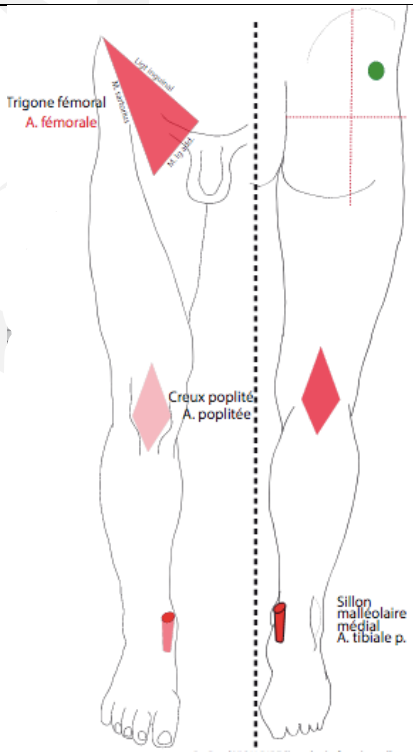 |

| ***IV. Veines du tronc et des membres*** | **Veines du tronc** | |
|---|---|---|
| **Veine cave supérieure (VCS)** | 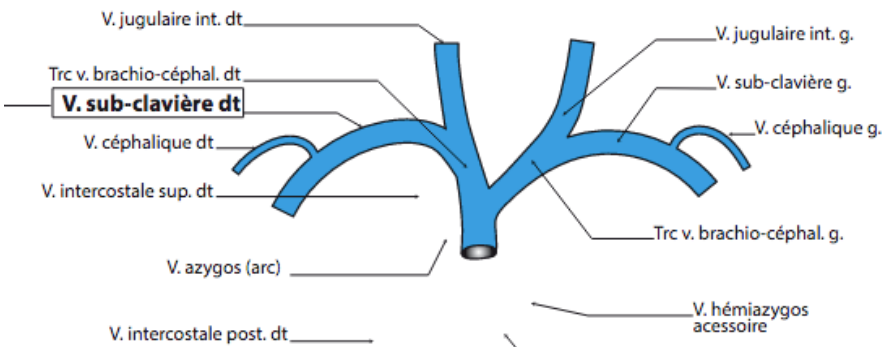 | |
| | Draine la **partie supérieure** du corps (tête, cou et membre supérieur) | • Provient de la réunion du tronc veineux brachio-céphalique **droit** et du tronc veineux brachio-céphalique **gauche**<br>• Chaque tronc veineux brachio-céphalique étant la réunion d'une veine **subclavière** et d'une veine **jugulaire interne**<br><br>*NB : la veine subclavière reçoit de chaque côté une veine céphalique (drainant la partie superficielle du membre supérieur)* |
| | • La veine subclavière reçoit de chaque côté une **veine céphalique** (veine de drainage de la partie superficielle du membre supérieur) | |

| ***IV. Veines du tronc et des membres*** | **Veines du tronc (suite)** | |
|---|---|---|
| **Veine cave inférieure (VCI)** | 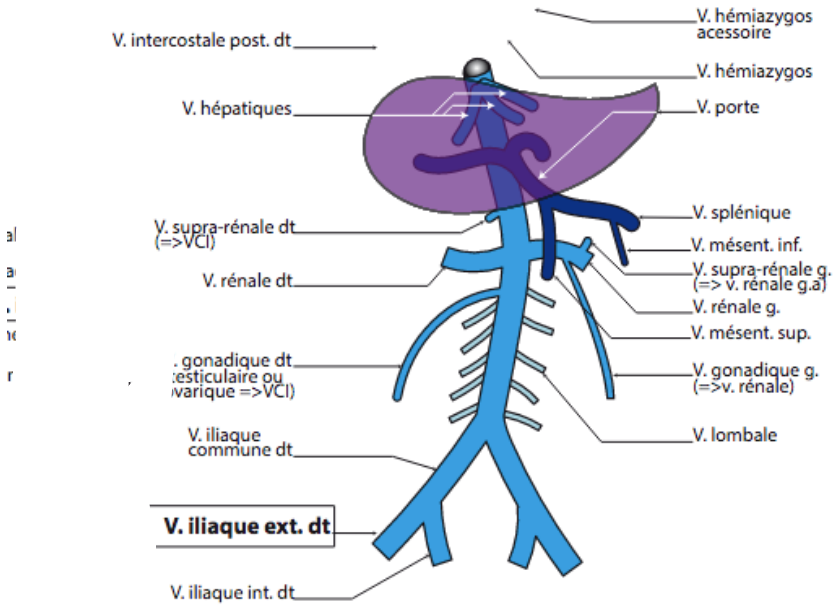 | |
| | Reçoit le sang veineux de la partie **sous-diaphragmatique** du corps | • Provient de la réunion des veines iliaques communes droite et gauche<br>• Provenant de la réunion de la veine iliaque externe (draine le membre inférieur) et la veine iliaque interne (draine le pelvis et les organes génitaux) |
| | • Reçoit les veines **lombaires** s'abouchant à la partie postérieure de la VCI<br>• Reçoit ensuite les 2 veines **rénales**<br>• La veine supra-rénale droite se jette dans la VCI<br>• Les **3 veines hépatiques** qui drainent le foie<br><br>*NB : les veines gonadiques s'abouchent à droite dans la VCI, et à gauche dans la veine rénale* | |

| *IV. Veines du tronc et des membres* | **Veines du tronc (suite)** | | |
|---|---|---|---|
| **Schémas** | 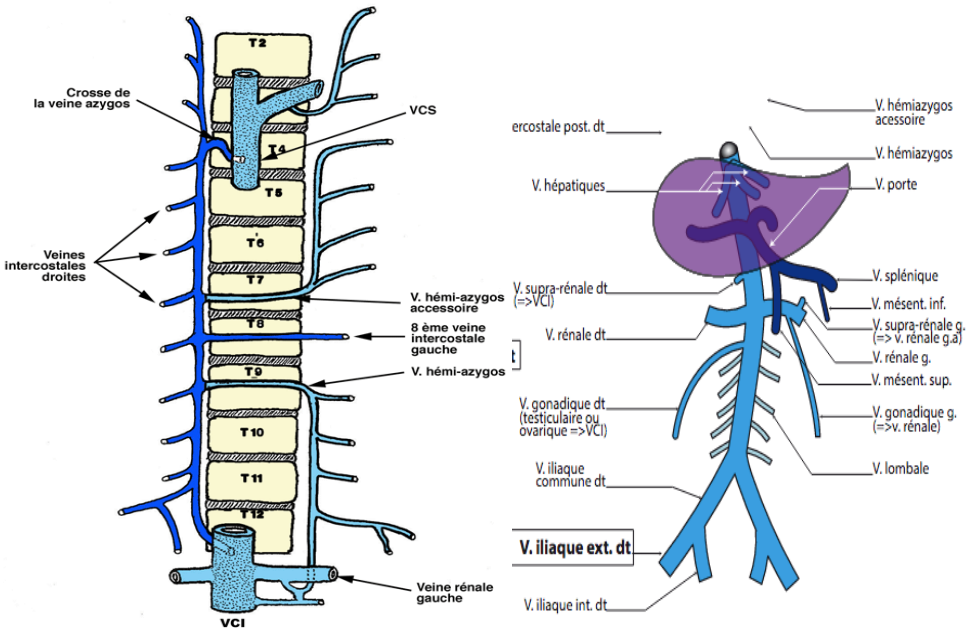 | | |
| **Veine porte** | • La majeure partie du sang issu du tube digestif **intra-abdominal** revient au foie par la veine porte<br>• Apporte au foie environ 70% de sa vascularisation | • Système particulier où une veine amène le sang au foie<br>• Il va ainsi métaboliser la majeure partie du sang veineux issu du tube digestif<br>• Les veines hépatiques vont ensuite rejoindre la VCI | |
| **Veine azygos** | • Relie les **2 veines caves**<br>• Draine les veines de la paroi (notamment intercostales) | **Grande veine azygos** (*à droite*) | • Forme une crosse se terminant dans la VCS<br>• Part des veines intercostales, de la VCI et de la veine rénale du côté gauche |
| | | **Veines hémi-azygos** (*à gauche*) | • Reçoivent les veines intercostales postérieures<br>• Croisent la ligne médiane pour se jeter dans la grande veine azygos |

| *IV. Veines du tronc et des membres* | **Veines du membre supérieur** |
|---|---|
| **Schéma** | 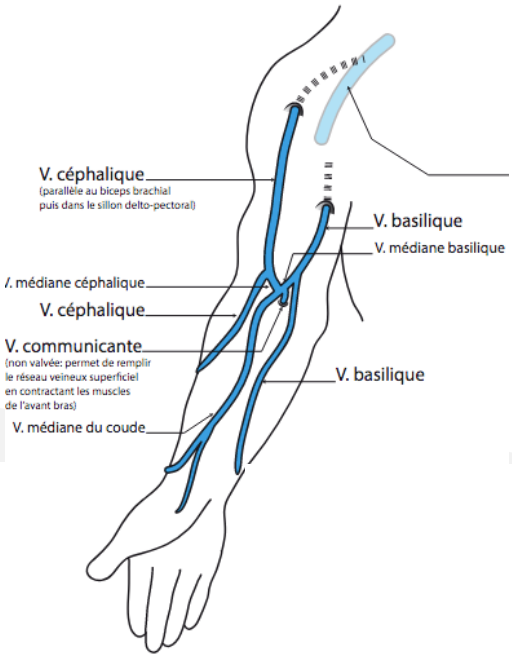 |

| *IV. Veines du tronc et des membres* | **Veines du membre inférieur** |
|---|---|
| **Schéma** | 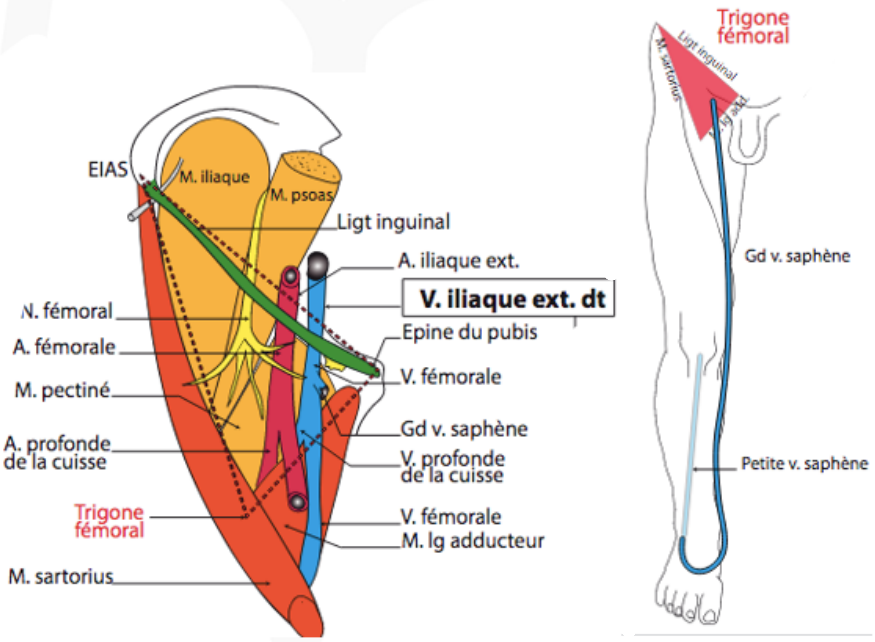 |